Caso clínico. Dermatología

Lengua vellosa negra: un diagnóstico infrecuente

Carmen Eugenia Martínez Antequera, Carolina Blanco Rodríguez

Pediatras. CS Infanta Mercedes. Madrid. España.

Publicado en Internet:
24-marzo-2022

Carmen Eugenia Martínez Antequera:
carmenmartinezantequera@gmail.com

INTRODUCCIÓN

La lengua vellosa negra es una patología benigna y de curso autolimitado producida por la hipertrofia de las papilas filiformes del dorso de la lengua. Dicha hipertrofia se acompaña además por colonización de bacterias cromógenas, lo que confiere su aspecto tan característico. De presentación infrecuente en Pediatría, su diagnóstico es clínico, habiéndose de realizar un correcto diagnóstico diferencial.

CASO CLÍNICO

Lactante de un mes y medio de vida, sin antecedentes de interés y alimentada con lactancia artificial, que es traída a la consulta de Pediatría de Atención Primaria por presencia de lengua blanquecina de 48 horas de evolución. En la exploración física, se observa una placa blanquecina en el dorso de la lengua fácilmente retirable con la aplicación de un depresor, con lesiones grisáceas bajo dicha placa, sin otras lesiones asociadas (fig. 1).

Figura 1. Lengua vellosa negra en lactante de 6 meses

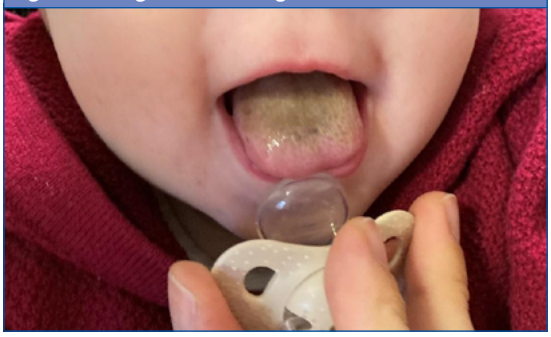

Ante la sospecha de candidiasis orofaríngea, se inicia tratamiento con nistatina oral y se dan recomendaciones de cuidados a la madre.

A los 15 días acuden de nuevo a la consulta por persistencia de lesiones a pesar de adecuado cumplimiento terapéutico. Se explora nuevamente a la paciente, observándose únicamente las lesiones grisáceas vistas anteriormente siguiendo un patrón en V, respetando el borde libre de la lengua. En este momento, se inician medidas higiénico-dietéticas con cepillado de la lengua, con mejoría posterior.

En la revisión programada de los 6 meses de vida, se observan de nuevo las lesiones antes descritas, que refiere la madre que han reaparecido tras la mejoría inicial. Ante la persistencia de las lesiones, se decide entonces iniciar tratamiento con queratolítico tópico con urea al 10%.

CONCLUSIONES

La lengua vellosa negra es una patología infrecuente en la edad pediátrica, de forma habitual es obviada o mal identificada. Su diagnóstico requiere un alto nivel de sospecha, debiéndose realizar diagnóstico diferencial con la candidiasis orofaríngea, leucoplasia oral vellosa (descrita en pacientes infectados por el virus de la inmunodeficiencia humana) y con la pigmentación habitual de la lengua. El tratamiento inicial consiste en la retirada de factores desencadenantes (mala higiene oral, fármacos, tabaquismo, etc.), insistiendo en una buena higiene oral (cepillado del dorso durante 2-3 veces al día con un cepillo semiduro/duro) en el caso de niños. En caso de persistencia de la sintomatología pueden emplearse queratolíticos tópicos (ácido retinoico al 0,1%, urea al 10-40%).

CONFLICTO DE INTERESES

Los autores declaran no presentar conflictos de intereses en relación con la preparación y publicación de este artículo.

Cómo citar este artículo: Martínez Antequera CE, Blanco Rodríguez C. Lengua vellosa negra: un diagnóstico infrecuente. Rev Pediatr Aten Primaria Supl. 2022;(31):e43.